Ueber die

Entstehung rother Blutkörperchen im Knorpel am Ossificationsrande.

INAUGURAL-DISSERTATION

zur Erlangung der Doctorwürde

in der

Medicin, Chirurgie und Geburtshilfe.

Unter dem Präsidium

des

HERRN PROFESSOR DR. C. KUPFFER

der medicinischen Fakultät

der

k. Ludwig-Maximilians-Universität zu München

vorgelegt

von

Bernhard Bayerl

approb. Arzt.

München, 1884.

Kgl. Hof- und Universitäts-Buchdruckerei von Dr. C. Wolf & Sohn.

Ueber die

Entstehung rother Blutkörperchen im Knorpel am Ossificationsrande.

INAUGURAL-DISSERTATION

zur Erlangung der Doctorwürde

in der

Medicin, Chirurgie und Geburtshilfe.

Unter dem Präsidium

des

HERRN PROFESSOR DR. C. KUPFFER

der medicinischen Fakultät

der

k. Ludwig-Maximilians-Universität zu München

vorgelegt

von

Bernhard Bayerl

approb. Arzt.

München, 1884.

Kgl. Hof- und Universitäts-Buchdruckerei von Dr. C. Wolf & Sohn.

Seinem hochverehrten Lehrer und Professor

D^R. KUPFFER

in aller Ehrfurcht gewidmet

vom Verfasser.

Digitized by the Internet Archive
in 2026

https://archive.org/details/IA41554606_0054

Die Frage nach der Entstehung des Blutes in den Ossificationskernen und speziell an der Ossificationsgrenze hat N. Kassowitz[1]) in seinen Untersuchungen über normale und pathologische Ossification beim Menschen einer erneuten Prüfung unterzogen und ist dabei zu Resultaten gelangt, die in mehr als einer Beziehung beachtenswerth erscheinen. Jene Frage nach der Blutbildung an diesen Stellen erscheint nicht einfach dadurch gelöst respective beseitigt, dass der Nachweis geführt werden kann, es wachsen vom Periost aus Gefässe in den ossificirenden Knorpel hinein, denn beachtet man speziell die Verhältnisse an den Enden der gegen den Knorpel blind geschlossenen jungen Markräume des Ossificationskernes an den ossificirenden Diaphysen irgend eines Skeletsstückes der Extremitäten von Säugethieren, so fällt vor allem auf, dass Blutkörperchen zunächst der Grenze gegen den Knorpel besonders angehäuft sind und erst in einiger Entfernung sich neben denselben auch Markzellen finden. Es stossen also an die äussersten noch geschlossenen Knorpelkapseln zunächst Markräume, die vorherrschend, ja selbst ausschliesslich Blut enthalten, und man ist sehr häufig nicht in der Lage, eine Gefässwand nachzuweisen, die diese Blutansammlung einschlösse.

Kassowitz ist denn in der That auch zu der Anschauung gelangt, dass Blut hier in loco entstehe. Dieselbe Auffassung vertrat auch Professor Kupffer in seinen Vor-

[1]) N. Kassowitz, Die normale Ossification und die Erkrankungen des Knochensystems etc. Wien 1881. Theil I.

lesungen über Histiologie und forderte mich auf, Kassowitz' Beobachtungen und Darstellungen einer Prüfung mittelst besserer und neuerer Methoden zu unterziehn. Ich lege nun in Nachfolgendem die Ergebnisse dar, zu welchen mich meine im hiesigen histiologischen Institute angestellten Untersuchungen geführt haben und beginne mit der Anführung desjenigen, was Kassowitz über diesen Prozess lehrt. Der Kürze und Uebersichtlichkeit halber citire ich die Aussprüche des genannten Autors, soweit sie die in Rede stehende Frage betreffen und in der ausgedehnten Abhandlung zerstreut vorkommen, hier im Zusammenhange an einander gereiht, dabei zu jedem Citate die betreffende Seitenziffer des Werkes hinzufügend. Im Wesentlichen halte ich mich an den Wortlaut des Autors.

Kassowitz sagt:

S. 143. „Der Ossificationskern d. h. der verkalkte Knorpel ist eine Zeit lang gefässlos. Mark entsteht erst, wenn ein Blutgefäss sich hineingebildet hat. Durch den umgebenden Knorpel dringt ein Gefäss ein oder bei Diaphysenkernen auch durch vorher gebildete periostale Knochenrinde; das erste Gefäss ist stets die arteria nutritia dieses Knochens, theilt sich in einen auf- und absteigenden Zweig und (S. 144) jeder theilt sich gablig gegen die Enden des Ossifications-Kernes vordringend und später auch über die Grenze hinaus in den Säulenknorpel dringend, wo sämmtliche Zweige in derselben Höhe endigen oder vielmehr in die rücklaufenden Gefässe umbiegen." „Das Gefäss grenzt nie an den Knorpel, sondern ist stets von weichem zellenreichem Marke umgeben. Die Markräume halten sich ziemlich genau an die Verzweigung der Blutgefässe. In einer gewissen Distanz um das Gefäss ist stets die Verkalkung geschwunden, es fehlen die Knorpelfibrillen, das Mark nimmt die Stelle ein. (S. 145). Aber sobald eine Knorpelhöhle durch theilweises Wegschmelzen der Grundsubstanz geöffnet wird, so dass ihr weicher Inhalt

mit dem des Markraumes ein continuum bildet, zeigt sich in der Höhle, auch ohne dass das Gefäss in sie eingedrungen wäre, ein zellenreiches Gewebe. Der Inhalt der Markräume besteht normaler Weise aus ziemlich grossen rundlichen, polygonalen oder abgeplatteten Zellen mit granulirtem Zellenleibe und einem bis zwei Kernen, die schwer sichtbar sind, ferner vielkernigen Myeloplaxen."

S. 146. „Zwischen den Zellen ist ein ungemein zartes hin und wieder fein gekörntes Stroma."

S. 147. „In den fingerförmigen Markräumen an der Ossificationsgrenze der Diaphysen findet man lange geradlinige selten dichotomisch getheilte Gefässe. Verzweigungen der Arteria nutritia; ein solches Endzweigchen verliert seine Wand im Markraume zwischen den Markzellen und dort findet man Gruppen von gelblichen hämaglobinhaltigen Körpern, wie unregelmässige Bruchstücke von Blutkörperchen (Heitzmanns Hämatoblasten). Dieselben liegen in der ehemaligen Pericellularsubstanz der eröffneten Knorpelzellenhöhle. Erst in einiger Entfernung davon (markwärts) findet man die Querschnitte von venösen Capillaren.

S. 148. „Die Blutgefässe wachsen mit ihrer Wand nicht in das verkalkte Knorpelgewebe hinein, sondern durch die Saftströmung des in der Weiterbildung begriffenen Blutgefässes werden die Kalksalze gelöst, die Knorpelfibrillen zum Schwinden gebracht, dann in dem freigewordenem lebendem Grundgewebe gewisse Theile der Art verändert, dass sie hämaglobinhaltig werden. Durch Verflüssigung des sie verbindenden Gewebes werden die neuen Blutbestandtheile gelockert und rings um das Gewebe zu einer Capillarwand verdichtet; so bildet sich eine Fortsetzung eines schon vorhandenen Gefässes oder ein neues Zweiglein. Die Bildung der Markzellen erfolgt normal nur in der unmittelbarsten Umgebung des neugebildeten Gefässchens, so dass unmittelbar über der Kuppe des Markraumes eine noch unveränderte mit einer ein-

zigen Zelle versehene Knorpelhöhle angrenzen kann. Sehr häufig aber findet man bei geringgradiger rachitischer Störung in der unmittelbar auf den Markraum folgenden und in den daran sich anschliessenden Knorpelhöhlen einer Säule Zellvermehrung in ganz geschlossenen Höhlen, so dass solche Knorpelhöhlen von dicht gedrängten granulirten Zellen erfüllt sein können. Die Eröffnung kann erfolgen, indem das zwei knorplige Höhlen trennende Septum von einem protoplasmatischen Strange durchbohrt wird, der zwei Zellen und je zwei Höhlen mit einander verbindet."

S. 150. „Auch in allseitig geschlossenen Knorpelhöhlen mit mehreren Zellen findet man vereinzelt zwei bis drei Blutkörperchen, d. h. unregelmässig geformte gelbliche, in Chromsäurepräparaten grünliche Zellen, häufiger in solchen, die mit dem Markraume oder der zunächst gelegenen Höhle durch einen Protoplasmastrang in Verbindung standen. Auch in diesem Strange trifft man Blutkörperchen. Ein Blutgefäss des Markes kann in solch soliden Protoplasmastrang übergehen, der das zunächst anstossende Querbälkchen durchsetzt, sich jenseits zu einem breiten protoplasmatischen Körper ausdehnt, und dieser myeloplaxe Körper kann neben einigen Kernen auch ein oder mehrere gelblich gefärbte Körper enthalten. Diese Blutkörperchen entstehen aus Theilen des Protoplasmas durch Umwandlung."

„Unter Umständen, die auf rachitische Störung deuten, bemerkt man eine vorbereitende Veränderung in dem Inhalte geschlossener Knorpelhöhlen in der Nähe des Markraumes, aber ausschliesslich in der Schicht der vergrösserten Knorpelzellen. Der ganze Inhalt der Höhle wird gelblich oder gelblich braun, homogen glänzend; Carmin färbt denselben schwach rosa, Fuchsin intensiv roth, Methylviolett blau, Hämatoxylin dunkelblau, schwache Jodtinctur rothbraun (Mahagony); Heitzmann nennt solche Knorpelzellen hämatoblastisch. Das sind sie noch nicht, aber solcher Zellinhalt geht besonders häufig

den Zerfall in Blutkörperchen ein; dabei verschwindet die Tinctionsfähigkeit für Hämatoxylin und Fuchsin. Diese Veränderung steht immer in Beziehung zur bevorstehenden Mark- und Blutbildung und greift auch auf die Quersepta des Knorpels über."

S. 152. „Diese veränderten Massen werden granulirt und endlich erscheint der ganze Inhalt in getrennte Zellkörper zerfallen. Dabei erfolgt an solchem homogen gewordenen Knorpelhöhleninhalt central die Bildung von Blutkörperchen, während secundär der periphere Theil in Markzellen sich zerfurcht. Mitten in der homogen glänzenden Substanz bilden sich schmale gelbliche oder grünlich intensiv glänzende Stückchen oder Scherbchen. Diese vereinigen sich nach und nach mit ähnlichen neu auftauchenden Partikeln und endlich entsteht durch Confluenz die Gestalt von Blutkörperchen, aber nicht scheibenförmig sondern kugelig. Das ist besonders bei 6 bis 8 monatlichen Föten an den Ossifications-Rändern der Rippen der Fall. Dies erfolgt indessen unter Umständen, die auf rachitische Störung und zwar auf eine beginnende zugleich deuten."

S. 155. „Die überwiegende Mehrzahl der in den Knorpelhöhlen und in den jungen Markräumen neu gebildeten Blutkörperchen ist von vornherein kernlos. Und es ist unwahrscheinlich, dass kernhaltige in kernlose übergeben. (S. 156) Erstere entstehen wohl nur postembryonal, bei reichlicher Blut und Gefässbildung neben den kernlosen durch gelegentliche Umwandlung von fertigen Bildungs- oder Markzellen. Man kann nämlich hämaglobinhaltige aber nicht homogene, sondern fein granulirte kernhaltige Blutkörperchen finden; die Kugelgestalt der kernlosen ist wohl eine Jugendform."

Das Angeführte gibt in gedrängter Kürze das Wesentliche aus den Mittheilungen von Kassowitz über die angebliche Entstehung von Blutkörperchen innerhalb des Knorpels an der Ossificationsgrenze. Zum Theil hat derselbe seine

Beobachtungen an pathologischen Objekten angestellt. Anfänge oder Andeutungen einer rachitischen Störung werden von ihm mehrfach erwähnt, wo es sich um die Beobachtung der in Rede stehenden Blutbildung handelte. Ich habe nun nicht die Absicht gehabt, dem genannten Autor auf allen Gebieten seiner Untersuchungen zu folgen, insbesondere das pathologische Gebiet vermieden. Meine Untersuchungen erstreckten sich auf Embryonen von Säugethieren, junge Thiere und auf drei Föten von Menschen, von welchen zwei aus dem 4.—5. Monat, einer vom 7. Monat der Gravidität waren, und mein Augenmerk richtete sich hauptsächlich darauf, an der Ossificationsgrenze der Diaphysen sichere Anhaltspunkte über eine etwaige Entstehung von Blutkorperchen im Bereiche des Knorpels zu erlangen.

Ein Mangel haftet der Arbeit von Kassowitz an, der vielfach seinen Behauptungen und Angaben das Gewicht nimmt, der Mangel einer genauen Darlegung der Methoden, die bei der Anfertigung der Präparate in Anwendung kamen, und dieser Mangel erschwert die Kontrole seiner Untersuchungen, soweit sie sich speziell auf den Nachweis der Entstehung des Blutes erstrecken. Es ist zwar vielfach von der Anwendung verschiedener Farbstoffe die Rede; indessen erfährt man nicht genau, wie gerade die Präparate gefärbt waren, aus welchem er seine Schlüsse auf die Bildung des Blutes in loco zieht. Mehrfach hat es den Anschein, als wenn er die Bildung von Hämaglobin und Blutkörperchen aus Bildern erschlossen hätte, die ungefärbte Präparate darboten; ebensowenig ergeben die Abbildungen genaueres über diese Methoden. Nach dem Colorit der meisten Tafeln dieses ersten Bandes sollte man annehmen, dass die Objekte durch Pikrinsäure entkalkt und mit Eosin gefärbt wären. Indessen geben die Erklärungen der Tafeln darüber keinen Aufschluss. Die Figuren X und XI der Tafel VI, die vorbereitende Abschnitte der Blutbildung illustriren sollen, sind nicht colorirt und unklar. Es ist nicht

gesagt, dass Blut respective einzelne Blutkörperchen durch Färbung mit Eosin und nachfolgendes reichliches Auswaschen nachgewiesen worden wären. Das Hauptgewicht musste also bei den controlirenden Untersuchungen auf die Methode des Nachweises von Blut respective von Hämaglobin gelegt werden. Erfahrungen, die durch mehrere Jahre im hiesigen histiologischen Institute erworben waren, gestatteten diesen Nachweis mit einer Sicherheit zu führen, wie wohl keine der bisher gebräuchlichen Methoden es ermöglicht.

Es war konstatirt worden, dass ein Gemenge von Indigcarmin und Boraxcarmin unter nachfolgender Behandlung mit Oxalsäure den rothen Blutkörperchen der Säuger sowohl im frischen Zustande wie nach der Erhärtung in Alkohol oder Chromsäure eine lebhaft grasgrüne Farbe verleiht. Die Anwendung dieser Methode zur Erlangung von Doppelfärbung haben zunächst Noris und Shakespeare, ebenso Merbel empfohlen. Die Vorschrift, die die genannten zur Herstellung der Doppelfärbung empfehlen, lautet nach dem Jahresberichte über Fortschritte der Anatomie und Physiologie von Hoffmann und Schwalbe, Literatur 1877, I. Abtheilung, Seite 7 folgendermassen:

„Noris und Shakespeare, ebenso Merbel empfehlen zur Färbung mikroskopischer Präparate die Anwendung von Carmin und Indigcarmin nach folgender Vorschrift:

Carmin 2 gr	Indigcarmin 8 gr
Borax 8 gr	Borax 8 gr
Aqu. destillata 130 gr.	Aqu. destillata 130 gr.

Die Ingredienzen jeder der beiden Mischungen werden sorgfältig in einem Mörser verrieben, die überstehende Flüssigkeit nach einiger Zeit abgegossen und filtrirt. Die ausgewaschenen Schnitte werden einige Minuten in Alkohol und dann 15—20 Minuten in eine Mischung aus gleichen Theilen der rothen und blauen Flüssigkeit und für ziemlich ebenso lange Zeit in eine gesättigte Lösung von Oxalsäure gebracht,

durch Auswaschen von letzterer befreit und in Balsam aufgehoben. Die Grundsubstanz des Knorpels wird blau, die Zellen werden roth gefärbt."

Die Originalabhandlungen:

„Noris W. F. and Shakespeare E. O. a new method of double staining. American Journal of the medical sciences. January 1877."

„Merbel, F. Double staining with a single fluid. Monthly microsc. Journ. Nov. and Dec. 1877, p. 242"

waren mir nicht zugänglich.

Nach den im hiesigen Institute erlangten Erfahrungen war es nicht zweckmässig, grössere Gewebsportionen oder gar ganze Embryonen dieser Methode zu unterwerfen, um die gewünschten Resultate zu erlangen. Präzise und constante Ergebnisse erzielt man nur bei nachträglicher Färbung der Schnitte. Die Methode, die ich anwandte, gestaltete sich daher etwas complicirt und hielt folgenden Gang ein:

Die in Ossification begriffenen Skelettheile wurden oberflächlich von den umgebenden Weichtheilen befreit und in einer Mischung aus gleichen Theilen von 1 % Salzsäure und 3 % Chromsäure entkalkt, die entkalkten Theile mehrere Tage lang in destillirtem Wasser ausgewaschen, darauf in absolutem Alkohol erhärtet, in Parafin eingebettet und mit dem Jung'schen Mikrotome in Längschnitte zerlegt. Es wurden feine Schnitte angefertigt, die in der Region des grosszelligen Knorpels nur die Dicke etwa einer Knorpelkapsel hatten, die Schnitte wurden durch Terpentinöl von dem Parafin befreit, darauf mit absolutem Alkohol behandelt. Die mit Alkohol getränkten Schnitte wurden nun der oben auseinander gesetzten Färbungsmethode unterzogen; nach der Färbung abermals mit absolutem Alkohol ausgewaschen, um das Wasser und die Oxalsäure zu entfernen; dann in Nelkenöl geklärt und dann endlich in Canada-Balsam für die Dauer eingeschlossen.

Diese Präparate zeigten nun ausnahmslos das Blut

grasgrün gefärbt, und zwar ist die Färbung so intensiv, dass jedes isolirte Blutkörperchen mit der grössten Sicherheit in dem Schnitte aufgefunden und erkannt werden kann. Kein anderes Element nahm an diesen Präparaten dieselbe oder auch nur eine ähnliche Färbung an. Ich kann hinzufügen, dass nach den hier gewonnenen Erfahrungen von allen Gewebsbestandtheilen des Körpers nur gewisse verhornte Zellen bei dieser Methode sich ebenfalls grünlich färben, und zwar die Zellen der innern Haarwurzelscheide ausgebildeter Haare, also Elemente, die für meine Untersuchungen gar nicht in Betracht kamen.

Ich weiss nun nicht, ob Noris und Shakespeare, ebenso Merbel diese Farbenreaction des Blutes bei der von ihnen empfohlenen Methode gleichfalls beobachtet haben, da ich wie gesagt die Originalmittheilungen nicht einzusehen in der Lage war. Der Auszug in dem Jahresberichte erwähnt dieser Färbung des Blutes nicht. Eine andere Reaction, von der dort die Rede ist, habe ich nicht angetroffen; es heisst daselbst, die Grundsubstanz des Knorpels werde blau, die Zellen roth gefärbt. An meinen dünnen Schnitten war die Knorpelgrundsubstanz am unveränderten hyalinen Knorpel fast farblos. Im Bereiche des Säulenknorpels, noch bestimmter gegen die Ossificationsgrenze zu, nahm die Grundsubstanz einen schwach rosarothen Ton an; blaue Färbung der Grundsubstanz habe ich bei der Behandlung der Präparate, die ich einhielt, nicht beobachten können. Die Knorpelzellen in dem noch nicht gerichteten hyalinen Knorpel waren röthlich gefärbt, die Kerne intensiver roth, ebenso roth erschien die entkalkte neu gebildete Knochensubstanz sowohl des periostalen, wie des endochondralen Knochens; roth erschienen auch die Osteoblasten.

Ein Uebelstand machte sich an meinen Präparaten bemerklich, sie hielten die Farbe nicht auf die Dauer fest. Besonders entfärbten sich binnen wenigen Wochen die Blutkör-

perchen. Durch verschiedene Versuche im hiesigen Laboratorium kam man zu der Erkenntniss, dass diese successive Entfärbung auf das Nelkenöl zurückzuführen sei. Bekanntlich haben alle ätherischen Oele und so auch das Nelkenöl die Eigenschaft, an der Luft Veränderungen zu erleiden, indem sie begierig Sauerstoff aufnehmen und denselben zum Theil ozonisiren; dadurch leiden die Farben. Es wurde deshalb die Methode in der Weise modifizirt, dass man die Schnitte, ehe sie für die Dauer in Canada-Balsam eingeschlossen wurden, von dem Nelkenöle durch einige Tropfen Benzin befreite. Dieses Verfahren bewährte sich, indem die so behandelten Schnitte sich weit beständiger in Bezug auf Frische und Deutlichkeit der Farbe erwiesen.

Die Hauptobjekte, die ich zu meinen Untersuchungen verwandte, bestanden in Längsschnitten durch Rippen oder Extremitätenknochen, an welchen die Ossification im Bereiche der Diaphyse begonnen hatte und mein Hauptaugenmerk war darauf gerichtet, in der Nähe der Ossificationsgrenze in noch geschlossenen Knorpelkapseln in Bildung begriffene oder bereits ausgebildete Blutkörperchen zu finden. Durchmustert man einen solchen Längsschnitt vom Epiphysenende gegen die Ossificationsgrenze hin, so kann man bekanntlich am Knorpel drei Zonen unterscheiden. die man als die Zone des unveränderten hyalinen Knorpels des Säulenknorpels und des grosszelligen Knorpels bezeichnet. Im Vergleich zu der Färbung des unveränderten hyalinen Knorpels am äussersten Ende bietet der Säulenknorpel einige Modificationen der Färbung dar; während die Zellen in ersterer Region gleichmässig röthlich erscheinen mit lebhaft roth gefärbtem Kerne, zeigt sich am Säulenknorpel bei der Annäherung gegen den grosszelligen Knorpel hie und da an den abgeplatteten vergrösserten Zellen eine fleckenweise auftretende bläuliche Färbung. Diese Erscheinung ist nicht ganz constant, ist indessen doch so häufig, dass sie nicht unberücksichtigt bleiben

darf. Die bläuliche Färbung haftet nicht an bestimmten abgegrenzten innerhalb der Knorpelzelle etwa auftretenden Partikeln, sondern betrifft kleinere oder grössere Bezirke des eine deutlich reticulirte Anordnung zeigenden Protoplasmas der Zellen. Diese Erscheinung nimmt nicht zu, wenn man sich der Ossificationsgrenze nähert, also im Bereiche des grosszelligen Knorpels; an den noch mehr vergrösserten Zellen dieser Region sieht man die bläulichen Flecken seltener als im Bereiche des Säulenknorpels. Die Färbung der Zellen ist hier überhaupt minder ausgeprägt, was sich daraus erklärt, dass sich bei der Vergrösserung der Kapselräume (Knorpelhöhlen) das Protoplasma der Zellen weniger compact zeigt; die reticulirte Anordnung desselben ist hier noch deutlicher ausgesprochen als im Bereich des Säulenknorpels, der Körper der Zellen bildet ein Netzwerk von dünnen Fäden mit grösseren Maschen, die ungefärbt bleiben, so dass die schwach rosarothe Tinction des Netzwerkes kaum hervortritt. Die Kerne der Knorpelzellen erscheinen deutlich roth gefärbt und persistiren bis hart an die Ossificationsgrenze, so dass überall in den äussersten, den Markräumen des Ossificationskernes zunächst gelegenen noch geschlossenen Knorpelkapseln die Kerne der Knorpelzellen ausnahmslos nachweisbar sind.

Im Bereiche dieses grosszelligen Knorpels nun, an dem die säulenförmige Anordnung durch die Vergrösserung der Knorpelhöhlen und die Reduction der Grundsubstanz nicht mehr deutlich hervortritt, sieht man innerhalb der Knorpelhöhlen (Kapselräume) Körper auftreten, die nach Form und Färbung als kernlose Blutkörperchen aufgefasst werden müssen. (Fig. 1).

Die Färbung ist es, die diese Gebilde bemerklich macht. Innerhalb des weiten Hohlraumes, der von der netzförmig angeordneten Substanz der vergrösserten Knorpelzellen durchsetzt wird, erblickt man scharf umschriebene lebhaft grasgrün

gefärbte Partikel von verschiedener Gestalt. Bald erscheinen sie dreieckig, bald vieleckig, mitunter gezackt wie ein stechapfelförmiges Blutkörperchen, in anderen Fällen als Kreisscheiben, dann als auf der Kante stehende Scheiben. Nicht selten ist es mir gelungen an denjenigen, die sich in der Kreisscheibenform präsentirten, durch Hebung und Senkung des Tubus eine Delle nachzuweisen. Der Zahl nach kommen sie einzeln, zu zweien oder dreien innerhalb einer Kapsel vor und haben durchschnittlich die Grösse der kernlosen Blutkörperchen des betreffenden Embryo, der zur Anfertigung der Schnitte diente. Seltener als diese vereinzelten grünen Körper traf ich etwas grössere Massen von derselben intensiven grasgrünen Färbung, Klümpchen, die um das zwei- bis dreifache den Durchmesser eines Blutkörperchens überstiegen. Diese grösseren Partikel fanden sich in der Regel im freien Kapselraume von der reticulirten Substanz der Zelle geschieden, die kleineren die Grösse eines Blutkörperchens einhaltend waren in der Regel in das Netzwerk eingelagert. Die Markräume des Ossificationskernes boten nun an jedem Objekt Gelegenheit das darin enthaltene Blut mit diesen innerhalb der Knorpelkapsel auftretenden Körpern nach Grösse und Färbung zu vergleichen und die Uebereinstimmung der kernlosen Blutkörperchen der Markräume mit jenen im Innern der Knorpelhöhlen war eine vollständige.

Niemals habe ich eine nähere Beziehung dieser intracapsulären Blutkörperchen des Knorpels zu den Kernen der Knorpelzellen beobachten können, denn ausnahmslos fand sich der Zellkern unverändert vor und auch die Lage der Blutkörperchen zum Kerne war keine constante. Bald lagen sie demselbem nahe, bald an der Wand des Raumes. Dieser Befund liess sich in gleicher Weise nachweisen an der Ossificationsgrenze der Rippen und der Diaphysen des Femur, dann an den Finger- und Zehenphalangen zweier menschlicher Föten aus dem 6. bis 7. Monat; dann an verschiedenen Skelettheilen

der Extremitäten eines neugeborenen Meerschweinchens und ferner bei Schafembryonen. Die Färbung des Blutes war in all diesen Fällen immer dieselbe.

Niemals habe ich innerhalb der Knorpelkapseln kernhaltige Blutkörperchen auffinden können. Ich hebe diesen Umstand hervor, nachdem ich lange und ausgedehnt hierauf mein Augenmerk gerichtet hatte.

Es liegt ja der Einwand nahe, dass die innerhalb der Knorpelkapseln gesehenen Blutkörper nicht in loco entstanden wären, sondern durch den Schnitt, das Auswaschen etc. aus den Markräumen dahin verlagert worden wären, so wurde denn auf die Sicherstellung des Befundes besondere Sorgfalt verwendet. Es blieben die Fälle ausser Acht, wo man neben den grünen Körperchen nicht die Substanz der Knorpelzelle mit ihren Kernen nachweisen konnte. Es konnte bei widerholter Durchmusterung aller Präparate, die das hier in Betracht kommende Verhalten aufwiesen, festgestellt werden, dass diese Körperchen sich ausschliesslich nur in einer Region, der des grosszelligen Knorpels vorfanden; es konnte ferner festgestellt werden, dass keine anderen in den Markräumen (Granulationsräumen) des Ossificationskernes vorhandenen Elemente, die roth gefärbt wären, im Bereiche des Knorpels anzutreffen waren; es konnte endlich häufig der Nachweis geführt werden, dass die betreffenden Knorpelkapseln, die einen oder zwei grün gefärbte Körper enthielten, durch den Schnitt nicht eröffnet waren, sondern ringsum von andern Knochenkapseln umgeben waren. Das intracapsuläre Auftreten der Blutkörperchen erscheint zweifellos sichergestellt. Ist der Ossificationskern bereits ausgedehnter, indem er etwa die ganze Breite der knorpligen Diaphyse eines Extremitätenknochens oder eines anderen Skeletstückes einnimmt, so sind die Bilder sehr complizirter Natur und es kam darauf an, die bisher gemachten Angaben an Präparaten zu kontroliren, die den ersten Anfang der endochondralen Ossification darboten. Nach

dieser Seite hin bin ich dem Assistenten am hiesigen Laboratorium Herrn Dr. G. Baur zu besonderem Dank verpflichtet. Derselbe, mit der Untersuchung über die Entwicklung des Extremitätenskelets beschäftigt, stellte mir mehrere Präparate zur Disposition, die vollen Aufschluss über die Fragen gewährten, welche hier in Betracht kamen. Nach einem dieser Präparate ist die Figur 3 gezeichnet. Das Präparat ist einem Metacarpusgliede eines Schafembryo entnommen.

Es war ja von vornherein wahrscheinlich, dass, wenn in der Nähe des Ossificationskernes bei weiter vorgeschrittener Ossification Blutkörperchen im Innern der Knorpelkapseln entstehen, sich dieser Vorgang auch am ersten Beginn des Prozesses der endochondralen Ossification zeigen werde und diese Ansicht wurde durch diese Präparate bestätigt.

Die endochondrale Ossification anlangend, so stellt sich Professor Kupffer auf die Seite von Stieda und hält die Angabe des genannten genauen Beobachters für durchaus gut begründet, dieser Prozess werde dadurch eingeleitet, dass von der innern Schicht des Periosts (Perichondrium) eine Wucherung ausgehe, die durch die periostal gebildete Knochenrinde hindurch in den Knorpel hineinwachse. Noch enger aber schliessen sich die im hiesigen histiologischen Institute gewonnenen Erfahrungen, die durch die Präparate des Herrn Dr. Baur insbesondere erlangt wurden, den Anschauungen Loven's an. Loven's[1]) ältere Arbeit ist ihrem wesentlichen Inhalte nach erst durch den Auszug, den Stieda[2]) von derselben gibt, bekannt geworden. Lowen's Auffassung ist folgende:

„Ich bin der Ansicht, dass das Mark ein Gewebe ist, welches hauptsächlich durch Invasion von aussen ent-

[1]) Medicinsk Archiv ut gifvet af Lärarne vid Carolinska Institutet I. Bd.-3. Heft. Stockholm 1863. Cap. II.

[2]) Stieda, »Stud. über die Entwicklung der Knochen und Knochengewebes.« Archiv f. mikroskop. Anatomie Bd. XI. 1875. S. 136. — Derselbe, »Bildung des Knochengewebes«. Festschrift des Naturforschervereins zu Riga am 15. September 1882.

steht, dass das Gewebe theils auflösend vordringt, theils auch die Elemente des ihm in den Weg tretenden Gewebes in sich einverleibt."

Stieda vertritt bekanntlich diese Anschauung nur zum Theil, indem er dem Knorpel die aktive Betheiligung an der Bildung des foetalen Markgewebes abspricht und das letztere nur von dem einwuchernden periostalen osteogenen Gewebe herleitet. Stieda gebührt jedenfalls das grosse Verdienst, den Vorgang der Einwucherung des Periosts in den Knorpel unabhängig von Loven erkannt und die Bedeutung dieses Prozesses für die Ossification in das richtige Licht gestellt zu haben. Nach seiner Ansicht aber verkümmerten die Knorpelzellen an der Ossificationsgrenze und gingen zu Grunde. Diesem letzteren Theile seiner Darstellung fügen sich die hier gewonnenen Erfahrungen nicht, vielmehr lehren die Präparate, von welchem eines in Figur 3 abgebildet ist, übereinstimmend, dass bei der Eröffnung der Knorpelkapseln durch die vordringende Periostknospe die Knorpelzellen zwar verkleinert sich zeigen, keineswegs aber Erscheinungen des Zerfalls darbieten, sondern sich dem heranwachsenden periostalen osteogenen Gewebe anschliessen.

Es ist nun nicht meine Aufgabe, hier den Prozess der endochondralen Ossification eingehender zu behandeln, das bisher Gesagte sollte nur dazu dienen, die Verhältnisse der Figur III zu erläutern. Die durch den periostalen Knochen hindurch in den Knorpel vordringende Periostknospe gelangt stets, so auch hier in die Region des grosszelligen Knorpels mit krümelig verkalkter Grundsubstanz; der Säulenknorpel in diesem Präparate lag ausserhalb des zur Zeichnung benutzten Gesichtsfeldes. Hier, im grosszelligen Knorpel, hat die Wucherung nun einen weiten buchtigen Raum geschaffen, der durch die Auflösung der Knorpelgrundsubstanz entstanden ist; die Buchten an der Peripherie dieses Raumes werden durch die zuletzt eröffneten Knorpelkapseln gebildet, in welchen man

die verkleinerten aber durchaus wohl erhaltenen Knorpelzellen erblickt, denen das junge Markgewebe entgegen wuchert. Es nehmen mit der Annäherung an den durch Auflösung entstandenen Raum die Knorpelzellen deutlich an Grösse ab. Wie sich nun im Periost und in der Knospe desselben Blut vorfindet, zum Theil in Gefässen, zum Theil aber auch ohne dass man umschliessende Gefässwände nachweisen könnte, so zeigen sich einzelne Blutkörperchen in der Nachbarschaft des Hohlraumes, der von dem jungen Markgewebe eingenommen wird, innerhalb noch geschlossener Knorpelkapseln. Es entsteht also Blut im Knorpel bereits beim ersten Beginn der endochondralen Ossification.

Ich bin demnach in der Lage die Eingangs citirte Behauptung von Kassowitz, dass sich kernlose rothe Blutkörperchen im Knorpel bilden, im Allgemeinen zu bestätigen; den Bildungsmodus aber anlangend, so habe ich mir bisher kein sicheres Urtheil bilden können. Sehr häufig findet man die Blutkörperchen innerhalb der Knorpelkapseln bereits in ihrer definitiven Grösse, ja mitunter in ihrer characteristischen Form, indem man die Delle sicher nachweisen kann; in andern Fällen erscheinen innerhalb der Knorpelkapsel kleinere grün gefärbte Partikel, seltener Klümpchen aus zusammengeballten rundlichen Portionen grüngefärbter Masse bestehend. Ich gebe in Figur 2 eine Zeichnung aus grosszelligem Knorpel in der Nähe des Ossificationskernes einer Rippe, wo in begrenzter Partie sich in mehreren benachbarten Knorpelkapseln Blut vorfindet. Die Zeichnung ist bei Anwendung des vortrefflichen Immersionssystems Nr. 7 von Seibert und Krafft entworfen. Man sieht daraus, dass die grossen Knorpelzellen ein reiches Fadenwerk entwickelt haben, welches den Raum der Knorpelhöhlen durchzieht; die Blutkörperchen liegen in den Maschen des Fadenwerks. Sie entstehen also höchst wahrscheinlich im Protoplasma der Zellen; indessen lässt sich das doch nicht mit voller Sicherheit behaupten, da das Fadenwerk sie nur locker umgibt und noch eine andere Substanz, die bei

der angegebenen Behandlung ungefärbt bleibt, den Kapselraum und die Maschen des Protoplasmanetzes erfüllen muss. Ob diese Substanz flüssig ist, oder eine gewisse Consistenz hat, kann ich nicht entscheiden. Ich begnüge mich daher mit der Constatirung der Thatsache von der Entstehung rother kernloser Blutkörperchen innerhalb der Knorpelkapsel der grosszelligen Region.

Wenn nun sonach Blut im Knorpel an der Ossificationsgrenze entsteht, so tritt dasselbe doch niemals so massenhaft auf, um daraus alles Blut des foetalen Markgewebes in den Räumen des Ossificationskerns herleiten zu können. Der Haupttheil wird ohne Zweifel vom eindringenden Perioste mitgefuhrt werden. Die Knorpelzelle aber, als nicht zu Grunde gehende Zelle, die vielmehr dazu bestimmt ist, sich dem osteogenen Gewebe des Periosts anzuschliessen und Markzelle zu werden, kann bereits anticipando Blut entstehen lassen.

Dass die grüne Färbung der rothen Blutkörperchen bei der oben beschriebenen Methode vom Hämaglobin abhängt, ist durch einen Versuch, der im Laufe meiner Arbeit im hiesigen Laboratorium angestellt wurde, bestätigt worden. Es wurde eine Portion amorphen trockenen Hämaglobin's, das Herr Prof. v. Voit die Güte hatte zur Disposition zu stellen, in destillirtem Wasser gelöst und die Lösung mit der halben Quantität der kombinirten Färbeflüssigkeit versetzt, wodurch eine bläulich-rothe Färbung entstand. Zu je einem Theil dieser so gefärbten Flüssigkeit wurden dann Oxalsäure, Ameisensäure und Essigsäure tropfenweise hinzugesetzt. Die Oxalsäure rief eine lebhaft grüne Farbe hervor, die beiden andern Säuren gaben eine schmutzig grünliche Tinction, die bei Verdünnung kaum zu erkennen war.

Am Schlusse nehme ich gern Gelegenheit, meinem hochverehrten Lehrer Herrn Professor Dr. C. Kupffer für die Uebertragung dieser Arbeit und die dabei geleistete gütige Unterstützung meinen besten Dank auszusprechen.

Fig 1.

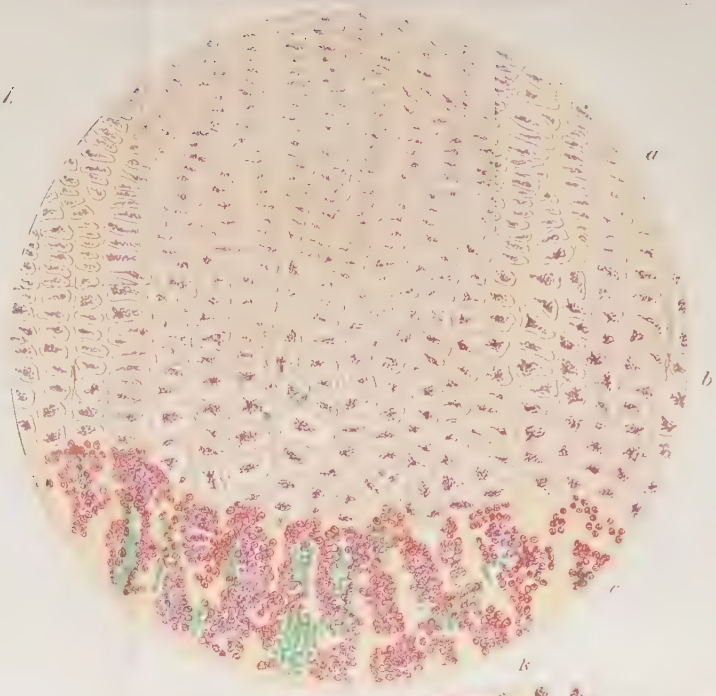

Fig 2.

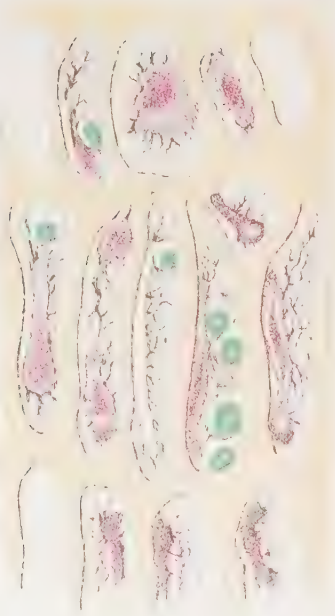

Fig. 3



Erklärung der Abbildungen.

Fig. 1. Metacarpus eines Schafembryo. Seibert und Krafft S. IV. Oc. I.
a Zone des Säulenknorpels.
b Zone des grosszelligen Knorpels. Innerhalb dieser Zone enthalten verschiedene Knorpelkapseln theils ausgebildete Blutkörperchen, theils kleinere grün gefärbte Partikeln.
c Markgewebe.
bl Blutkörperchen.

Fig. 2. Partie aus der Rippe eines 6monatlichen Fötus vom Menschen, hart am Ossificationskern. Seibert und Krafft Immersion VII. Oc. I.
Grosszelliger Knorpel. Knorpelzellen mit ausstrahlendem Protoplasmanetz, das den grössern Theil der Kapselräume einnimmt. An mehreren Kapseln finden sich in den Maschen des Netzes ausgebildetete Blutkörperchen.
bl Vier Blutkörperchen mit Delle in einer Knorpelkapsel.

Fig. 3. Aus dem Metacarpus eines Schafembryo. Seibert und Krafft S. V. Oc. I.
Eindringen der Periostknospe in die Zone grosszelligen Knorpels.
p Periost.
k Periostale Knochenrinde.
pk Periostknospe, die durch die periostale Knochenrinde in den Knorpel eindringt.
g Gefässschlinge.
h Buchtiger Hohlraum durch Schmelzung der Knorpelgrundsubstanz entstanden.
bl Blutkörperchen in geschlossenen Knorpelkapseln.
z Knorpelzellen, die nach Eröffnung der Kapseln frei geworden. Sie sind von bedeutend kleinerem Umfange als diejenigen, die sich in den noch geschlossenen Kapseln in einiger Entfernung von dem Schmelzungsherde befinden.